Münster.1931.No/3 Med Diss.

Aus der dermatologischen Klinik der medizinischen Akademie
in Düsseldorf
Direktor: Professor Dr. Schreus

Ein Fall von Keratosis follikularis
(Siemens)
mit Beziehungen
zur Poikilodermia atrophicans vascularis
(Jacobi)

Inaugural-Dissertation
zur
Erlangung der Würde eines
doctor medizinae
durch die
medizinischen Fakultät der Westfälischen Wilhelms-Universität
in Münster
in Gemeinschaft mit der medizinischen Akademie
in Düsseldorf

Vorgelegt von
Franz Josef van Endert
aus Düsseldorf.

Gedruckt mit Genehmigung der medizinischen Akademie in Düsseldorf und der medizinischen Fakultät der Westfälischen Wilhelms-Universität Münster.

gez. Krauss
Rector der medizinischen Akademie
in Düsseldorf

gez. Vogt
Dekan der medizinischen
Fakultät Münster

gez. Schreus
1. Berichterstatter

gez. Stühmer
2. Berichterstatter

R. UNIV.
BIBLIOTHEEK
LEIDEN

Referent:

Professor Dr. Schreus

Ich versichere hiermit an Eides statt, daß ich die vorliegende Arbeit ohne jegliche unerlaubte fremde Hilfe angefertigt habe.

Franz Josef van Endert

Digitized by the Internet Archive
in 2026

https://archive.org/details/IA41555425_0085

Dem Andenken
meines lieben Vaters

Noch immer schwanken die Ansichten der Autoren, ob das eigenartige Krankheitsbild, das Jacobi 1908 in der Iconographia dermatologica als Poikilodermia vascularis atrophicans beschrieben hat, als ein selbständiges aufzufassen, oder verschiedenen anderen Dermatosen anzugliedern ist; hierin gehen die Ansichten bei der relativ spärlichen Kasuistik sehr auseinander. In dem diesen Ausführungen zu Grunde liegenden Fall sind diese zuerst von Jacobi beschriebenen Erkrankungsformen combiniert mit einer Verhornungsanomalie der Haut, die H. W. Siemens 1921 im Archiv für Dermatologie und Syphilis aus der bunten Reihe der follikulären Keratosen als selbständiges Bild herausgegriffen hat, unter zu Grundelegung der vorher beschriebenen Fälle von Jadasohn, Lewandowski und Bettmann. Er stellt sie dar als einen eigenen Typus der acneiformen Keratosis follicularis. Inwieweit es sich in unserem Falle um einen Zusammenhang beider Erkrankungen handelt, soll im folgenden untersucht werden.

Zunächst seien die beiden Dermatosen an den grundlegenden Fällen dargestellt. Bei dem Fall, den Jacobi zuerst beschrieb, handelt es sich um einen 30jährigen, aus gesunder Familie stammenden Landwirt, welcher ohne je ernstlich krank gewesen zu sein im Jahre 1902 mit Müdigkeit und Gelenkschmerzen erkrankte. Dazu kam eine ödematöse Schwellung und blaurötliche Verfärbung der Haut im Gesicht, auf dem behaarten Kopf, stellenweise am Rumpf und Extremitäten. An der Haut waren vereinzelt narbenartige Veränderungen und an den Beinen flächenhafte Rötung. Außerdem bestand Jucken und Müdigkeit lange Zeit. Jetzt weist die Kopfhaut, besonders des Hinterkopfes bei dünnerem Haarwuchs etwa linsengroße atrophische Stellen auf, umsäumt von einem hyperämischen teilweise bräunlich pigmentierten Netz. An den Ohrmuscheln besteht auch Atrophie der Haut, die Haut des Gesichtes ist matt bläulich rot bis bronce gefärbt, gedunsen. Am Hals ist die Haut diffus

gerötet, durchsetzt von Teleangiectasien, stellenweise schuppend. Die Haut des Rumpfes ist am auffallendsten verändert. Hier finden sich über dem Rücken, noch mehr an der Brust ausgedehnte atrophische Veränderungen von wechselnder Größe, eingerahmt von dunkler Pigmentierung, teilweise von einer hellroten bis lividen Marmorierung, innerhalb deren sich Teleangiectasien und hier und da auch kapilläre Blutungen vorfinden. Im Innern der atrophischen Stellen treten die Follikel als stecknadelkopfgroße scharf begrenzte Punkte hervor. Die Affektion ähnelt am meisten einer abgelaufenen Röntgenverbrennung. An den Vorderarmen besteht eine Hypertrichosis. An allen Stellen, besonders am Rumpf, ist die Haut gespannt, atrophisch, stellenweise dem Knochen anliegend. Die Schleimhaut der Wangen zeigt ein weißliches Gitterwerk von der Ausdehnung eines Dreimarkstückes. Aehnliche Veränderungen finden sich an der den Zahnreihen anliegenden Lippenschleimhaut. Nach Jacobis Ansicht entwickeln sich die atrophischen Stellen aus einem weitmaschigen hellrot gefärbten Netzwerk, das aus Teleangiectasien und kapillären Hautblutungen zusammengesetzt ist. Die inneren Organe sind vollkommen gesund. Die histologische Untersuchung zeigte an den erkrankten Stellen eine kleinzellige Infiltration um die ektatischen Hautgefässe und die Drüsen herum, während an den älteren Partien eine beträchliche Atrophie aller Hautschichten, Atrophie und Zerfall der elastischen Fasern vorherrscht, abwechselnd Fehlen und fleckenweise Anhäufung von Pigment. Jacobi erwähnt noch eine auffallend schwach entwickelte Muskulatur.

Es handelt sich also bei der Poikilodermie, wie schon der Name andeutet, um ein vielgestaltiges Krankheitsbild in den obersten Hautschichten Die Hauptcharakteristika sind Atrophie, Gefäßveränderungen (Teleangiectasien) und Hyperpigmentation, daneben mehr oder weniger starke Schuppung.

Im folgenden ist der oben erwähnte Fall von Keratosis follicularis, den Siemens beschrieben hat, angeführt.

„Es handelt sich um einen 10jährigen körperlich und geistig normal entwickelten Schüler, bei dem das in Rede stehende Hautleiden seit dem ersten bis zweiten Lebensjahre besteht. Es wird bald besser, bald wieder schlimmer und macht besonders an den Fußsohlen und zwar vornehmlich beim Barfußgehen Beschwerden. Die Mutter hat seit dem ersten bis zweiten Lebensjahre dasselbe Leiden, zwei jüngere Geschwister, sowie die Großeltern sind bestimmt gesund, auch von den anderen Familienangehörigen ist ein ähnlicher Krankheitsfall nicht bekannt. Die Eltern und Großeltern sind nicht nachweislich blutsverwandt. Befund: Es besteht ein follikuläres Exanthem, das besonders an den Ellenbogen und Knien lokalisiert ist, ferner an den Nates, der Hinter- und Außenseite der Oberschenkel und Unterschenkel und in der Umgebung des Mundes. Die Efflorescenzen sind unregelmäßig verstreut und zeigen alle Größenunterschiede von einer kaum merklichen Anschwellung der Follikel bis zu einer linsengroßen kreisrunden in Form einer Kugelkalotte gewölbten Papel mit über stecknadelkopfgroßem verhornten Zentrum. Die kleinsten Papeln sind hautfarben, die größeren sind mattrot bis bräunlichrot und kreisrund. Die Mitte der größten Efflorescenzen wird von einer schwarzbraunen, sehr harten, in Form einer kleinen dicken Linse gleichenden Hornmasse eingenommen, die sich schwer und meist nur unter mäßigen Schmerzen, zuweilen auch unter Blutung abkratzen

läßt; man sieht dann in einen Trichter, der jedoch nicht besonders tief und und dessen Grund unregelmäßig ist. Die kleineren Effloreszenzen tragen ein kleines kommedoartiges, aber hartes und nicht ausdrückbares Hornkegelchen oder ein kleines hartes braunes leicht abkratzbares Hornschüppchen, die kleinsten zeigen nur eine minimale, an ein molluscum contagiosum erinnernde matte Zentralstelle oder sie zeigen auch diese nicht und sehen dann aus einfach wie geschwellte Follikel von Hautfarbe. Die Haut zwischen den Effloreszenzen ist nicht deutlich verändert, nicht hyperpigmentiert, höchstens etwas stärker als normal gefeldert. Außer dieser Keratosis follikularis bestehen noch circumscripte Keratosen der Palmae und Plantae. An der Volarfläche der Hände und Finger finden sich einzelne scharf begrenzte clavusartige Verhornungen, deren Oberfläche teils glatt, teils warzig gewuchert, aber sehr hart, und tief rissig ist. Auch eine der Druckschwielen an der Volarseite der Fingermetacarpalgelenke ist zu einer verukösen rissigen Wucherung umgewandelt. Hyperhidrosis der Hand und Fußflächen, der Finger und Zehenkuppen besteht nicht, auch nicht in der Schwitzpackung. Die Fingernägel sind zum Teil seitlich abgelöst, bei einzelnen bestehen leichte Pachyonychien. Ihre Oberfläche zeigt an einigen Fingern seichte Querfurchen, teilweise mit terrassenförmiger Abblätterung in transversalen Lamellen. Nagelfalz teilweise warzig aufgeworfen und rissig, hart hornig, schmutzig schwarz gefärbt. Die Endglieder besonders der Zeigefinger und Mittelfinger sind zwischen Nagelwurzel und Fingergelenk aufgetrieben, infolgedessen ist die Haut daselbst glatt und leicht gerötet. Die Plantae zeigen an den Druckstellen derbe, bis über bohnengroße veruköse Verhornungen, besonders an der hinteren Peripherie der Fersen; auch über dem rechten malleolus externus ein bohnengroßer, fast wie eine Tuberculosis verucosa aussehender, aber auf nicht gerötetem, nur leicht pigmentiertem Grunde stehender Herd. Pachyonychie der Großzehen und besonders der Kleinzehen. In den Achselhöhlen besteht ein ‚cutis anserina'-ähnlicher Zustand, die Haut fühlt sich rauh, reibeisenartig an; auf den meisten Follikeln sieht man gelblichweiße Hornschüppchen. An den seitlichen Rändern der Kniekehlen finden sich zwei senkrechte, das Zentrum freilassende ichthyosiforme Streifen, die jedoch zeitweise völlig verschwinden. Auf den Wangen narbige follikuläre Depressionen. An den immer feuchten Mundwinkeln leicht erhabene, oberflächliche, macerierte Plaques. Die Lippen zeigen bald normal rote, bald hellere Stellen (Hyperkeratosen). Die Zunge hat zahlreiche longitudinale und transversale Falten (Lingua plicata), nur die Spitze ist frei. Auf der rechten Seite bestand anfangs eine unregelmäßig begrenzte bohnengroße leukoplakieartige Stelle, die später nicht mehr vorhanden war. Auch die Wangenschleimhaut ist in der Nähe der Mundwinkel gefurcht mit bald schwächerer, bald stärkerer leukoplakischer Trübung."

Von der Mutter des Patienten liegt ein ähnlicher Befund vor.

Histologisch „besteht eine becherförmige Erweiterung der Follikeltrichter durch schalenartige ineinandergeschachtelte vorwiegend parakeratotische Hornmassen. Die Keratohyalinzellen und die Zellen in den obersten Lagen der Stachelzellenschicht sind zum Teil vacuolisiert. Dyskeratotische Zellen sind nicht vorhanden. In der Umgebung des befallenen Follikels besteht Akanthose und Hyperkeratose, in der Cutis mäßige Zellinfiltration."

Verfasser weist vor allem auf den Unterschied der von Brooke beschriebenen Erkrankung hin, erwähnt die Lieblingslokalisation an den Streckseiten der Extremitäten, besonders an Ellenbogen und Knien, die Nagelveränderungen und Erscheinungen an der Mundschleimhaut. Siemens kommt zu dem Schluß, daß es sich um eine polyide Erbkrankheit handelt mit dunkler Aetiologie. —

Der diesen Ausführungen vorliegende Fall betrifft ein Geschwisterpaar, an denen die Hauterscheinungen nicht ganz in gleichem Maße ausgeprägt sind; jedoch sind die Symptome

der oben erwähnten zwei Erkrankungen der Haut an beiden Patienten vorhanden, sodaß man ein zufälliges Zusammentreffen ausschalten kann, was schon an sich auf enge Beziehungen beider Erkrankungen hinweist.

I. Fall. Es handelt sich um einen 18jährigen jungen Mann, körperlich und geistig normal entwickelt, der die Veränderungen am Körper schon seit dem fünften Lebensjahre hat. Seitdem hat er im Laufe der Zeit an den Stellen nichts besonderes mehr bemerkt; acht Geschwister, die gesund sind, nur eine Schwester hat noch gleiche Veränderungen. Die Eltern sind gesund und nicht blutsverwandt. Sonstige Anamnese: o. B.

Lichtempfindlichkeit hat der Patient nicht bemerkt. Wo er sich an den Händen stößt, entstehen Hornschwielen.

Befund: Normaler Entwicklungszustand. Innere Organe, Herz und Lungen ohne pathologischen Befund.

Haut: An den Streckseiten der Extremitäten (s. Abb. 1), auf den Hand- und Fußrücken besteht eine eigenartige atrophische Veränderung der Haut, die an Röntgendermatitis erinnert. Dunkle fleckige Pigmentierung neben teleangiectatischen Rötungen, dazwischen weiße atrophische Stellen, die besonders im Zentrum dieser Veränderungen sitzen, während an den Rändern die Pigmentierung vorherrscht. Dort finden sich ebenfalls follikuläre Keratosen (s. Abb. 2).

Eine große Anzahl von Follikeln trägt kleine Hornpfröpfe, die besonders an den Knien, den Oberschenkeln und am Gesäß dicht stehen (s. Abb. 3).

Sonst zeigt die Haut eine diffuse leichte Schuppung. Die Haut des Penis und Scrotums ist dunkelbraun bis schwärzlich pigmentiert. Eine eigenartige nicht zum Bilde der Poikilodermie gehörige Veränderung findet sich noch an den Händen und Füßen. Dort haben sich starke Hornschwielen entwickelt, runde clavusartige Erhabenheiten bis bohnengroß. Diese sitzen auf einem violetten Walle auf (s. Abb. 4).

Sie sind in größerer Zahl auf Finger, Hand und Handrücken verteilt. Das Gesicht zeigt gleiche Veränderungen wie an den Extremitäten beschrieben, mit Bevorzugung der belichteten Partien auch am Hals. Die Ränder der Ohrmuscheln besonders sind von zahlreichen Teleangiectasien besetzt; dort auch einige mit Krusten besetzte Erosionen. Das Lippenrot hat einen blaueren Ton als normal, außerdem finden sich dort fleckige Pigmentierungen. Auf Glasdruck verschwindet überall die Rötung, die Pigmentierung herrscht vor und tritt deutlich heraus.

Urin: Albumen: negativ, Saccharum: negativ.

Wa. R.: negativ, M. Tr.: negativ. Pirquet: positiv.

Blutbild:

Hämoglobin: 80% Erytrocyten: 4,600000

Leukocyten: 6,000, Lymphocyten: 33,5%, segmentk.: 56,5%, stabkernige: 1,5%, Monocyten: 5%, eosinophile: 1%, basophile: 2,5%.

Alkalireserve: Arterie: 51. Vene: 51,3

Kalium: 22,8. Ca: 10.0.

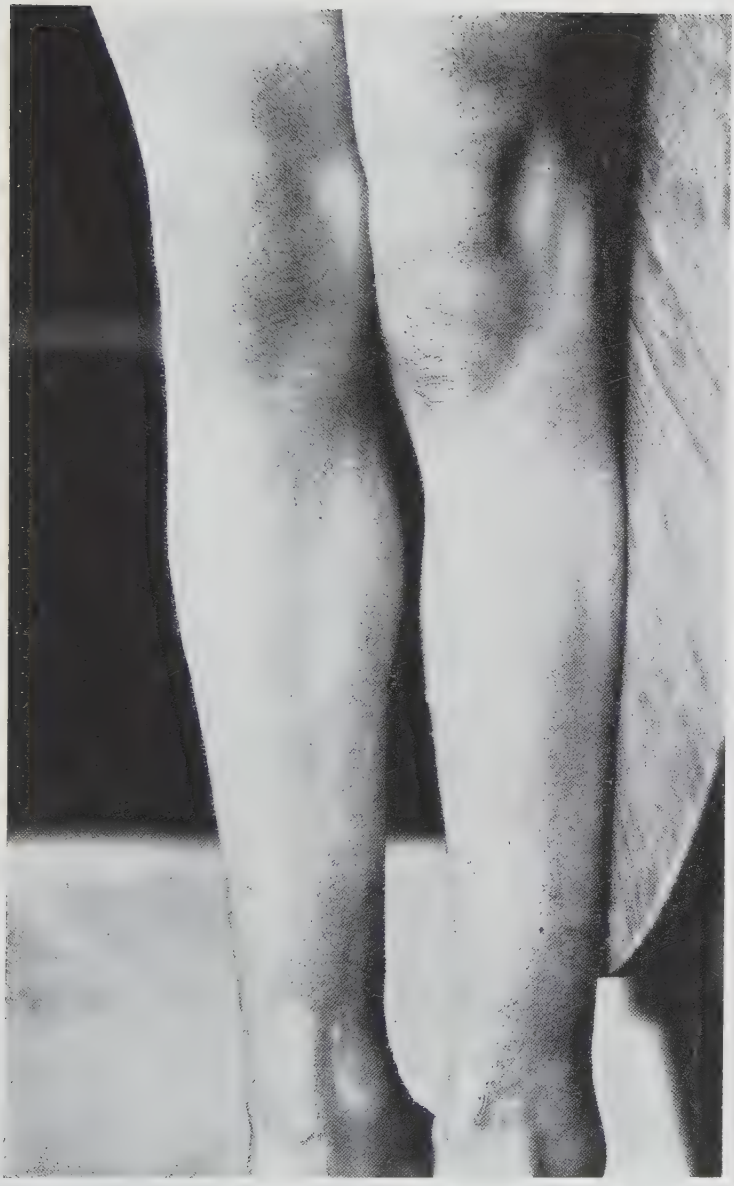

Abb. 1

II. Fall. (Schwester des Patienten.)

Solange die Patientin sich erinnern kann, hat sie an den Armen und Beinen die jetzt noch bestehenden Veränderungen. Zum Teil sollen sie vorübergehend schlimmer gewesen sein; besondere Kinderkrankheiten hat sie nicht gehabt. Die übrigen neun Geschwister sind gesund bis auf obigen Bruder, der die gleichen Veränderungen der Haut in etwas stärkerem Maße zeigt.

Abbildung 2

Befund: Patientin in mittlerem Ernährungs- und Kräftezustand. Innere Organe: Herztöne rein. Lungen: über den Spitzen etwas verschärftes Atmen, sonst: o. B.

Haut: Im Gesicht zahlreiche Epheliden, auf beiden Wangen Teleangiectasien, leicht atrophische Beschaffenheit. Gleicher Befund an beiden Ohrmuschelrändern; im ganzen aber wenig ausgesprochene Veränderungen. Die Lippen sind etwas bläulich, mit dunkleren und helleren Flecken im Lippenrot. Leichte lingua scrotalis, sonst: o. B.

An der Streckseite der Extremitäten, besonders in der Gegend der Ellenbogen, der Knie, des Fußrückens und auf dem Gesäß findet sich folgende Veränderung: Die Haut ist hier leicht atrophisch, in feinster Weise gesprenkelt, so daß sie fein rot marmoriert erscheint. Dazwischen fleckige Pigmentierung, die bei Druck deutlich hervortritt; dazwischen auch wieder völlig depigmentierte Stellen. Follikel sind in größerer Zahl stärker hornig als normal, dunkel pigmentiert, besonders an den Randbezirken der eben beschriebenen Gebiete am Arm bis zu den Schultern hinauf und Händen herunter, an den Beinen und an der Beugeseite des ganzen Unterschenkels. In der Gegend des Ellenbogens findet sich eine stärkere Rötung um die Follikel,

die auf Druck verschwindet. Ueber der Patella stehen die hornigen Follikel sehr dicht, so daß die Haut hier eine reibeisenartige Beschaffenheit hat. Die Rötung fehlt hier. An der Streck- und Beugeseite der Finger sieht man einige clavusartige runde Hyperkeratosen, die auf einem wallartig erhabenen roten Bezirk aufsitzen mit etwa doppeltem Durchmesser der Keratosen. Aehnliche mehr hühneraugenartige Gebilde finden sich an den Füßen.

Histologischer Befund (Fall I):

Die histologischen Schnitte der einen vom Arm vorgenommenen Excision bieten ein sehr verschiedenes Bild, je nachdem ob der Schnitt in einem warzigen oder mehr glatten Gebiet liegt. Die warzigen Stellen zeigen eine mächtig verdickte Hornschicht, in der streifige parakeratotische Schichten deutlicher hervortreten. An einzelnen Stellen, an denen die Hornzapfen etwas tiefer in die Epidermis hineinreichen, findet sich auch punktförmige Parakeratose durch die ganze Dicke der Hornschicht. Die Epidermislage ist im ganzen stark verbreitert. Die Epidermisleisten sind eingezogen und ebenfalls verbreitert, doch bei weitem nicht so tief und ausgesprochen wie bei echten Warzen Der Papillarkörper ist in diesem Bereiche merklich verbreitert; er besteht aus lockerem kernreichen Bindegewebe, das stellenweise auch von Infiltratzellen durchsetzt ist, zum Teil locker, zum Teil mehr herdförmig, ohne besondere Beziehung zu den Gefäßen. Im Papillarkörper sind die Blutkapillaren erweitert und vermehrt. In der Epidermis kein besonderes Oedem. Die Cutis selbst zeigt keine besonderen Veränderungen, mit Ausnahme einer mäßigen Erweiterung der Gefäße. Schweißdrüsen sind erhalten, ohne Besonderheit, dagegen sind die Haarfollikel sehr spärlich.

An den nicht hyperkeratotischen Stellen ist die Epidermis dünner als normal, der Papillarkörper ist stellenweise ausgestrichen, Verhornung etwas stärker als normal. Keine Para-

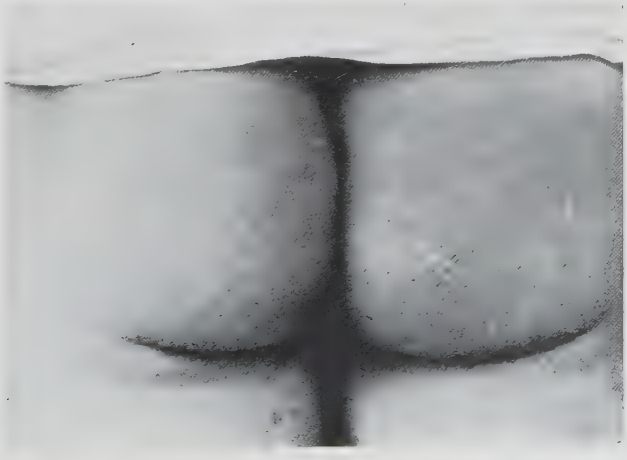

Abbildung 3

Abbildung 4

keratose. Auch hier im Papillarkörper herdförmige Infiltrate, die an der Grenze der Cutis ziemlich scharf aufhören. Hier fällt die Spärlichkeit der Haarfollikel auf, wogegen die Schweißdrüsen gut erhalten erscheinen. Auffällig ist an diesen Stellen besonders die starke Pigmentierung der Basalzellenschicht der Epidermis sowie sehr viele Chromatophoren im Papillarkörper. In den Zellinfiltraten befinden sich keine Plasmazellen; Mastzellen in der Nähe der Gefäße etwas vermehrt.

Bei Orcein-Weigert-Elastica Färbung erscheint die Elastica im Corium in normaler Weise gefärbt und erhalten. Im Papillarkörper ist das zierliche Netz elastischer Fasern oft weitgehend, aber nicht durchgehend verschwunden. —

Es handelt sich also um zwei Fälle, die die Erscheinungen der von H. W. Siemens beschriebenen Erkrankung mit denen des von Jacobi dargestellten Krankheitsbildes in manchem vereinigen und es ist von Interesse zu erörtern, inwieweit wohl ein Zusammenhang zwischen beiden Erkrankungen besteht. Auffallend und vielen Erkrankungen gemeinsam ist das familiäre Vorkommen und die symmetrische Lokalisation an den Streckseiten der Extremitäten mit Bevorzugung von Ellenbogen und

Knien. Nach dem Hauptteil der Erscheinungen, nämlich den follikulären Keratosen, möchte man, wie Siemens dies selbst als bester Kenner des Krankheitsbildes bei Demonstration des Falles durch Schreus bereits hervorhob, unsere Fälle eindeutig zur Keratosis follikularis-Gruppe stellen. Andererseits zeigen die beiden Fälle aber doch auch die typischen Merkmale der Poikilodermie und zwar in so inniger Weise verflochten, daß man sie ebensogut zur Poikilodermie mit keratosis follikularis-artigen Nebenerscheinungen stellen könnte. Somit taucht die Frage auf, ob nicht beide Krankheitsbilder innige Beziehungen zu einander haben, oder wenigstens ein Teil der in der Literatur beschriebenen Fälle von Poikilodermie, nämlich die, welche die typische Lokalisation unserer Fälle, besonders an Ellenbogen und Knien aufweisen, nicht irrtümlich als solche beschrieben und ob sie nicht ein Teilbild der Keratosis follikularis, wie in unserem Falle sind. Ich habe deshalb die in der Literatur erwähnten Fälle daraufhin untersucht und unter den zahlreichen seit 1908 beschriebenen Fällen fanden sich etwa 20 Fälle, die zu unserem Krankheitsbild in irgend einer Beziehung zu stehen scheinen. Von diesen Fällen ist der von Zinsser, der bei der Demonstration unserer Fälle selbst auf Aehnlichkeit hinwies, genauer erwähnt. Bei mehreren war die Aehnlichkeit mit unseren Fällen so gering, daß ich sie nicht angeführt habe. Einige Fälle sind nur kurz erwähnt, während der Fall von Konrad und Geiger genauer angeführt ist, da er wieder große Aehnlichkeit zeigt. Nicht berücksichtigt sind dabei die Fälle, bei denen die Poikilodermie wahllos an verschiedenen Körperstellen auftrat. Ferner ist die von Civatte beschriebene Erkrankung außer Acht gelasssen, der — und nach ihm andere französische Autoren — eine besondere Erkrankung des Gesichtes und Halses abtrennt, die in der Menopause auftreten soll. Ein genaues Analogon ist in der Literatur nicht erwähnt zu unserem Krankheitsbild, jedoch finden sich bei vielen der Fälle vergleichende Anhaltspunkte.

Schon 1910 hat Zinsser in der Iconographia dermatologica einen Fall von Poikilodermie beschrieben, der vorliegendem Fall ähnliche Symptome zeigt und vor allem auf Lokalisation und das familiäre Vorkommen hinweist.

Es handelte sich da um einen 22jährigen Kutscher, bei dem sich angeblich nach einer durchgemachten Erfrierung der Finger vom vierten Lebensjahre ab eine Entzündung der Hand- und Fußnägel entwickelte, die etwa 12 Jahre nach Beginn zum Schwund der Nägel und Stillstand des Prozesses führte. Es folgten dann vorübergehend gichtige Beschwerden, und seit 5 Jahren entwickelte sich das jetzt bestehende Hautleiden. Jetzt zeigt sich bei Fehlen der Nägel an den Unterarmen und Händen cyanotische Färbung, nach deren Verdrängung netzförmig angeordnete Pigmentierung sichtbar ist. Die Haut zeigt bei genauer Besichtigung eine ganz geringe netzförmig angeordnete Atrophie. Große Aehnlichkeit der Erscheinungen, wie sie sich auf der Haut der Hände vorfinden, zeigt auch die Haut des

Halses und Gesichtes. Bis zum Kragen ist die Haut lebhaft frisch, etwas bläulich gerötet, im Nacken mit einzelnen eingesprenkelten blassen leukodermartigen Flecken von Linsengröße. Bei schwachem Glasdruck sieht man, daß diese Rötung sich aus ganz feinen Kapillarectasien zusammensetzt. Bei stärkerem Glasdruck wird die Haut ganz anämisch und nun zeigen sich im Bereich der Rötung (Kapillaren) netzförmige Pigmentierungen, die nach unten hin an Intensität zunehmen. Im Nacken findet sich weniger Pigmentierung, die Rötung herrscht hier vor.

„Hier sieht man ferner im Bereich der Rötung noch recht deutlich das Bild einer feinen netzförmigen Atrophie der Haut; in netzförmig ausgebreiteten Bezirken ist die Haut ganz fein gefaltet und sieht aus von weitem wie mit Schuppen belegt."

Aehnlich wie im Nacken (Rötung, netzförmige Atrophie, Pigmentierung) ist die Haut an Ellenbogen und Knien verändert. An der Wangen- und Mundschleimhaut zeigen sich netzförmig angeordnete perlmuttergraue teilweise hornartige Auflagerungen und Verdickungen. Innere Organe: o. B.

Bei dem 33jährigen Bruder ebenfalls in frühester Jugend Nageleiterungen und Nagelausfall. Seit etwa 10 Jahren Beginn der analogen, in lividen Verfärbungen, netzförmigen Pigmentierungen, Teleangiectasien und Atrophien bestehenden Hauterkrankung. Die leukoplakische Mundschleimhautveränderung ist ähnlich wie im ersten Fall.

Histologisch fanden sich: „Ganz geringe Infiltrationen in der Umgebung der etwas erweiterten Gefäße der Cutis, fleckenweise Ansammlung der extra und intracellulär gelagerten Pigmentschollen, die sich von der Umgebung der Gefäße nach der Epidermis hinziehen. An den stärker pigmentierten Stellen war anscheinend eine geringe Verschmächtigung der Epidermis und eine leichte Verminderung der elastischen Fasern vorhanden."

Flehme beschreibt einen Fall von Poikilodermie mit auffallender Veränderung an den Follikeln. Er kommt zu dem Schluß, daß die Poikilodermie mit einer Erkrankung der Follikel beginnt. Dieselbe Beobachtung machte Terebinski.

Von Interesse ist in dieser Hinsicht der histologische Befund eines Falles von Bettmann: „Hornschicht im großen und ganzen nicht verstärkt. Nur an einzelnen Stellen Hornpfropfbildungen in den Ausführungsgängen der Follikel. Vereinzelt zeigen die Zellen der Hornschicht noch erhaltene und färbbare Kerne bei gleichzeitiger Verdickung der Hornschicht Solcher umschriebenen Parakeratose entspricht im Papillarkörper die noch zu beschreibende entzündliche Veränderung. Daneben besteht solche Cutisveränderung auch an Stellen, wo die Hornschicht normal erscheint. Immerhin ist die gegenseitige Beziehung der beiden Veränderungen nicht von der Hand zu weisen."

Lescinski erwähnt einen Fall, bei dem Hyperkeratose an den Follikeln und kleienförmige Schuppung vorhanden waren. Bruck erwähnt einen Fall mit congenitaler Ichthyosis.

Mehrere Fälle in der Literatur weisen auf familiäres Vorkommen von Poikilodermie hin.

So vor allem der oben beschriebene Fall von Zinsser. Janowski beschreibt einen Fall bei drei Geschwistern. Klauder

erwähnt einen Fall bei zwei Schwestern. Jessner berichtet in der schlesischen dermatologischen Gesellschaft über Poikilodermie:

„39 jähriger Vater, 6 jährige Tochter und 5 jähriger Sohn zeigen, besonders an den Extremitäten eine eigentümliche seit Geburt bestehende Veränderung der Haut, die aus kleinsten Atrophien, Hyper- und Depigmentationen, leichter Rötung und vereinzelten Teleangiectasien besteht. Keine Consanguinität der Eltern."

Bettmann, Glück, Zinsser u. a. glauben an eine keimplastisch bedingte Erkrankungsbereitschaft. Bemerkenswert ist hierzu noch die Tatsache, daß manche der bisher veröffentlichten Fälle bei jugendlichen Personen oder gar bei Kindern auftraten bzw. begannen. Es scheint sich also in vielen Fällen um ein angeborenes, wenn nicht familiäres Leiden zu handeln.

In den folgenden Fällen ist die Lokalisation wieder typisch, obgleich keine Verhornungsanomalie im Sinne unseres Falles vorliegt.

Dohi berichtet über ein 6 jähriges Mädchen, das im Alter von $3^1/_2$ Jahren mit roten Herden im Gesicht und Schmerzen mit Schwellung der Knie und Ellenbogen erkrankte. Das Kind ist leicht ermüdbar, wofür als Ursache eine Muskelatrophie festgestellt wurde. Die Gesichtshaut ist gerötet und weist, netzartig angeordnet, zahlreiche erweiterte Kapillaren und weiße atrophische Stellen (Linien) auf. Kleienförmige Schuppung. Dieselben Veränderungen wie im Gesicht, finden sich am Nacken, am Vorderarm und Ellenbogen, am Knie, an den Fingerspitzen und Zehen Die Hautveränderungen sitzen symmetrisch, in ähnlicher Lokalisation wie bei Zinssers oben beschriebenen Fall. Jessners familiärer Fall zeigt die Veränderungen ebenfalls vornehmlich an den Extremitäten, desgleichen ein Fall von Glück mit angeborener Poikilodermie; bei Glück (Dermatitis atrophicans vascularis) heißt es:

„Aehnlich bläulich rote Veränderungen der Haut, wie an der Stirn, sieht man an der Haut des Kinnes, an den Ohrmuschelrändern beider Ohren. An beiden Ellenbogen, entsprechend den Epikondyli, im Bereich der Patella und in der Glutäalgegend entsprechend dem Tuber Ischii ist die Haut fleckenhaft gerötet und zeigt geringe kleienförmige Schuppung."

Ein Fall von Poikilodermie, der neben gleicher Lokalisation auch ausgesprochene Verhornungsanomalie zeigt, ist neuerdings von Konrad und Geiger beschrieben. Es handelt sich um einen 46 jährigen Patient, der angibt, früher immer gesund gewesen zu sein und im Anschluß an Kriegsstrapazen und der damit verbundenen Nässe erkrankt ist. Er wurde nie mit Röntgenstrahlen behandelt.

Status: „Im Bereich der oberen Extremitäten, an der rechten und linken Flanke, seitlich an der vorderen Brustpartie und im Rücken sieht man streifenförmige Rötung, die aus feinstem Netzwerk besteht. Im Vordergrund stehen die starken Gefäßentwicklungen mit Gefäßreiserchen, teils mit nur punktgroßen Gefäßektasien, besonders ausgeprägt an der Außenseite der Extremitäten. An sämtlichen befallenen Körperpartien besteht eine mehr oder weniger ausgesprochene Schuppung, besonders an den Stellen mit

reichlicher Gefäßentwickelung. Die Haut fühlt sich auffallend trocken und rauh an; ähnlich an den unteren Extremitäten, teilweise am Abdomen; auch hier an den Oberschenkeln netzförmige Gefäßerweiterung, feinste Desquamation und Pigmentflecken. Die Veränderung in gleicher Intensität auf den Unterschenkeln. Ueber der Patellargegend und der näheren Umgebung ziemlich reichlich angeordnete punkt- und sternförmig verzweigte Gefäßektasien. Hierselbst finden sich auch zahlreiche follikuläre Hyperkeratosen; auch hier annähernd normale Stellen mit vorwiegend atrophischer Haut. An den Händen nur kleinste punktförmige Schuppung. Schleimhäute: frei. Histologisch findet sich Parakeratose. Die Verhornungsanomalie findet sich nicht überall, teilweise besteht normale Verhornung, ja Ansatz zu Hyperkeratose, besonders an den Follikelmündungen."

Dieser Fall zeigt wohl große Aehnlichkeit zu dem unsrigen, nur fehlt hier der Hinweis auf die Erblichkeit des Leidens

Der histologische Befund der Poikilodermie ergibt im großen und ganzen immer dasselbe Bild, wenn auch häufig geringe Abweichungen vorhanden sind. Oft werden starke Aehnlichkeiten mit unserem hervorgehoben. Es finden sich, bis in die Cutis reichend, erweiterte Gefäße, im stratum papillare Zellinfiltrate, die teils in Zusammenhang zu den Gefäßen stehen, teils wahllos im Papillarkörper verstreut sind; daneben Hyperpigmentationen und Zerfall der elastischen Fasern, und in den Fällen, die auch makroskopisch den unsrigen nahestehen, findet man einen Hinweis auf Para- und Hyperkeratosen, die stellenweise zu den Follikeln in Beziehung stehen. Am deutlichsten ist hierauf bei dem schon erwähnten Fall von Bettmann, desgleichen bei dem von Konrad und Geiger hingewiesen. — Die papillären Zellinfiltrate finden sich auch bei Siemens, wo es wörtlich heißt:

„stellenweise ziemlich starke vorwiegend fibroplastische Zellinfiltration besonders in den Papillen, an den Follikeln weiter in die Tiefe reichend."

Die Nagelveränderungen, die Siemens bei der Keratosis follikularis beschreibt, fehlen in unserem Falle Bei der Poikilodermie sind sie jedoch von mehreren Autoren erwähnt, so von Jacobi selbst, von Zinsser, Bettmann, Rasch und Bloch. Ueber Veränderungen der Mundschleimhaut berichtet Jacobi, Zinsser, Glück, Bettmann und Rasch. Sie sind also sicher einer großen Anzahl von Fällen gemeinsam, wenn auch verschieden stark ausgebildet Sie sind auch in unserem Falle vorhanden (dunklere und hellere Flecken im Lippenrot) und stellen bekanntlich eine verhältnismäßig häufige Teilerscheinung der congenitalen Dykeratosen dar. Auch Siemens erwähnt in seinem Fall Hyperkeratosen und leukoplakieartige Stellen der Mundschleimhaut.

Auf der Tagung der niederländischen Vereinigung von Dermatologen und Vereinigung rheinisch-westfälischer Dermatologen in Köln wurde unser Geschwisterfall in der Sitzung vom 25. und 26. 5. 1929 vorgestellt.

Siemens hielt den Fall nicht für Poikilodermie; denn im Vordergrunde ständen die follikulären Keratosen an Ellenbogen und Knien und die circumscripten Palmarkeratosen, die (mit der geringen Nagelhyperkeratose) am meisten an die von

Jadasohn, Lewandowski und Siemens beschriebene multiforme Dyskeratose erinnern, allerdings wäre es ein atypischer, vor allem abortiver Fall.

E. Hoffmann schließt sich dieser Ansicht an. Es läge eine hereditär bedingte Keratose vor; die Schwielenbildung auf Trauma an den Händen erinnere an die bullosis hereditaria, nur daß statt Abhebung Verdickung der oberen Hautschichten entstände.

Herxheimer lehnte Poikilodermia atrophicans vascularis ab als unwahrscheinlich wegen der Lokalisation, der follikulären Erkrankung und der Hyperkeratose.

Zinsser wies darauf hin, daß möglicherweise das Krankheitsbild der Poikilodermie Jacobis nicht einheitlich sei. Der von ihm selbst früher veröffentlichte Fall von Atrophia cutis reticularis cum pigmentatione (Poikilodermie) sei sicher eine congenitale Keratose. Abgesehen von der follikulären Lokalisation bestände große Aehnlichkeit mit seinem Fall.

Zusammenfassend läßt sich sagen, daß die unserem Geschwisterfall zu Grunde liegenden Veränderungen der Haut zwei sonst getrennte Krankheitsbilder vereinigen, die jedoch bei näherer Betrachtung auffallende Aehnlichkeiten aufweisen. Erstens ist beiden Erkrankungen congenitales bzw. hereditäres Vorkommen nachgewiesen. Siemens erwähnt mehrere Autoren, die schon vor ihm Fälle der von ihm beschriebenen Keratosis follikularis als familiäres Leiden erwähnt haben. (Fälle von Jadasohn und Lewandowski, Bettmann, Babicek und Hartmann). Bei der Poikilodermie ist familiäres Vorkommen ebenfalls in vielen Fällen erwiesen, so bei Zinsser, Janowski, Klauder und Jessner.

Vielfach gemeinsam ist ferner beiden Erkrankungen die Lokalisation mit Bevorzugung der Extremitätenstreckseiten, besonders an Ellenbogen und Knien; bei der Poikilodermie beschrieben von Zinsser, Dohi, Wohlstein, Lutz, Glück und Geiger. Gerade hierin liegt wohl eins der auffälligsten Vergleichsmomente; gewiß ist die Zahl dieser Fälle sehr klein gegenüber den Fällen, wo die Poikilodermie wahllos an verschiedenen Körperstellen auftrat.

Ueber die Mitbeteiligung der Follikel bei Poikilodermie haben sich mehrere Autoren ebenfalls ausgesprochen. (Konrad, Geiger, Bettmann und Flehme.)

Ein wichtiges Argument sind noch die Beobachtungen über die Mitbeteiligung der Schleimhäute bei der Jacobischen Dermatose unter sicherer Ausschaltung von Lues. Wie schon oben erwähnt, findet sie sich häufig bei congenitalen Verhornungsanomalien, so auch in Siemens Fall.

Nicht zuletzt weist auch der histologische Befund darauf hin, daß zwischen beiden Erkrankungen enge Beziehungen bestehen.

Wenn schon jetzt das Krankheitsbild Civattes von der Poikilodermie Jacobis abgetrennt ist, wird sich wohl sicher im Laufe der Zeit, wenn das Gebiet der Poikilodermie durch mehr Fälle bereichert ist, eine Aufteilung ergeben. Noch besteht bei vielen Autoren die Tendenz, die Erkrankung in der Gesamtheit einer bestimmten Dermatose einzureihen. So sprach sich Jadasohn für Sclerodermie, Kreibrich und Arndt für Lupus erythematodes aus. Für die klassischen Fälle im Sinne Jacobis mag dies wohl zu erwägen sein. Wenn sich jedoch, wie in unserem Falle, eine so weitgehende Uebereinstimmung mit Lokalisation und Charakteristiken der Keratosis follikularis vorfindet, wäre zu erwägen, solche Fälle ebenfalls aus der Poikilodermie herauszunehmen und zur Gruppe der Keratosis follikularis zu stellen, zumal es bereits eine Anzahl Fälle gibt, bei denen bald mehr die Keratosis follikularis, bald mehr poikilodermieartige Veränderungen im Vordergrund stehen. Unsere Fälle scheinen aber die ersten zu sein, die beide Arten von Veränderungen in besonders auffälliger Weise zeigen und sind deshalb von großem Wert. Vielleicht wurde bis jetzt noch nicht auf einen derartigen Zusammenhang hingewiesen, weil eben bei den bisher mitgeteilten Fällen entweder die Erscheinungen der Poikilodermie oder umgekehrt die der follikulären Keratosis jeweils zu schwach ausgeprägt waren.

Es wäre also naheliegend, wenn man die Fälle von Poikilodermie, die mit dem Siemensschen Falle große Aehnlichkeit aufweisen (Zinsser, Konrad, Geiger u. ä.), nicht als Erkrankung sui generis betrachtet, sondern wie schon oben erwähnt, dem Bilde der Keratosis follikularis einreiht. Zum mindesten muß man jedoch an eine enge Verwandschaft beider Erkrankungen denken, wenigstens in ätiologischer Hinsicht, und in Zukunft sollte man bei Poikilodermiefällen mit typischer Lokalisation und angeborenem Vorkommen darauf achten, ob sie nicht wenn auch nur geringe Verhornungsanomalien besonders der Follikel aufweisen.

Literatur.

Fälle von Poikilodermie:

Aeltere Literatur siehe bei Bruck, Dermatol. Wochenschrift 1919, B. 68 N. 24.

Flehme, Archiv für Dermatol. und Syphilis, B. 135, S. 157 (1921).

Terebinski, Ruski Wratsch 1916, N. 45, S. 1057.

Fuhs, Dermatol. Zeitschrift, B. 48, S. 34 (1926).

Dohi, Zentralblatt für Dermatol., 1924, B. 14, S. 451 (Referat Juliusberg).

R. von Lescinski, Dermatol. Wochschrift, B. 84, 1927, S. 321.

Geisler, Dermatol. Wochschrift, B. 85, 1927, S. 1133.

Konrad, auf der Wiener dermatolog. Gesellschaft, Sitzung vom 22. Nov. 1928. Dermatolog. Wochenschrift, B. 88, 1929, S. 697.

Jordan, Dermatolog. Wochenschrift, B. 89, 1929, S. 1827.

Janowski, Archiv für Dermatolog. und Syphilis, B. 130, S. 388 (1921).

Zinsser, Iconographia dermatologica Fascie 5, Tab. 45.

Ledermann, Ref. Zentralblatt für Dermat., N. 6, S. 516 (1925).

Juliusberg, Ref. Zentralblatt für Dermatol., N. 16, S. 210 (1925).

Meirowski, Ref. Zentralblatt für Dermatologie, N. 26, S. 262 (1928).

Jessner, Schlesische dermatologische Gesellschaft, Zentralblatt für Dermatologie, N. 31, S. 555 (1929).

Lutz, auf der Schweiz. Gesellschaft für Dermatologie und Venerologie, Dermatolog. Wochenschrift, B. 89 (1929), S. 1994.

Bettmann, Archiv für Dermatol. und Syphilis, B. 129, S. 101 (1921).

R. Müller, Archiv für Dermatol. und Syphilis, B. 109 (1911), S. 501.

A. Glück, Archiv für Dermatol. und Syphilis, B. 118 (1915), S. 113.
Schramek (Wiener und dermatol. Gesellschaft), Archiv, B. 115, S. 394, (1913).

R. Geiger und Konrad, Archiv für Dermatologie und Syphilis, B. 159, erstes Heft, S. 1 (1930).

Schreus, Tagung der niederländischen Vereinigung von Dermatologen und Vereinigung Rheinisch-Westfälischer Dermatolgen in Köln, Sitzung vom 25. und 26. 5. 1929 (Zentralblatt 1930), B. 32, S. 25.

Siemens, Ueber Keratosis follikularis, Archiv für Dermatologie und Syphilis, B. 139, 1922, S. 92.

Zum Schluß sei es mir gestattet, Herrn Professor Dr. Schreus für die Ueberlassung des Themas und die stets liebenswürdige Unterstützung meinen verbindlichsten Dank auszusprechen.

Lebenslauf.

Ich, Franz Josef van Endert, wurde am 27. März 1905 zu Düsseldorf-Kaiserswerth als Sohn des praktischen Arztes Dr. van Endert und seiner Frau, Therese, geb. Hagen geboren. Ich besuchte zuerst die Volksschule meiner Heimatstadt und dann das staatliche Hohenzollerngymnasium in Düsseldorf, das ich zu Ostern 1924 mit dem Zeugnis der Reife verließ. Von meinen vorklinischen Semestern verbrachte ich das erste und zweite in Bonn, das dritte und vierte in München. Im Sommer 1926 bestand ich im fünften Semester in Bonn die ärztliche Vorprüfung. Meine klinischen Semester führten mich an die medizinische Akademie in Düsseldorf, an der ich mein Studium durch das medizinische Staatsexamen am 3. Juni 1929 beendigte. Vom praktischen Jahre verbrachte ich einen Monat an der Hautklinik der medizinischen Akademie, die übrige Zeit an der inneren und chirurgisch-gynäkologischen Abteilung des Theresienhospitals zu Düsseldorf. Seit dem 1. Juli 1930 bin ich als Arzt approbiert. Zur Zeit bin ich Assistent der inneren Abteilung des Marienhospitals zu Düsseldorf.